

## INTRODUCCIÓN

La artrodesis es una intervención consistente en el bloqueo del movimiento de una articulación patológica. La artrodesis coxofemoral es un procedimiento quirúrgico que se encuentra en desuso en la actualidad. Las indicaciones fundamentales de artrodesis de cadera eran la tuberculosis osteoarticular, la coxartrosis y la luxación congénita inveterada de la cadera. Otras indicaciones en las que se realizaba esta técnica eran la necrosis cefálica, secuelas de enfermedad de Perthes, osteoartritis agudas, secuelas de fractura-luxación de cotilo, etc.

La práctica desaparición de cuadros como la tuberculosis osteoarticular y el diagnóstico precoz de otros cuadros como la luxación congénita de cadera y la necrosis, así como los avances en otros tipos de cirugías como la artroplastia ha hecho que la artrodesis de cadera haya quedado relegada a un segundo plano.

## OBJETIVO

Presentar el caso clínico de una paciente con una fractura de la extremidad proximal del fémur tras artrodesis coxofemoral realizada hace más de 60 años.

## MATERIAL Y MÉTODOS

Se trata de una mujer de 83 años que acude al Servicio de Urgencias con dolor e impotencia funcional en extremidad inferior izquierda tras sufrir caída casual en su domicilio. Esta paciente presenta como antecedentes personales artrodesis coxofemoral izquierda tras fractura de fémur proximal en su juventud, artroplastia total de rodilla bilateral y vertebroplastia. La paciente deambulaba con ayuda de un andador.

Ante la sospecha clínica de fractura se realizaron pruebas complementarias en las que se evidenció una fractura de la región proximal del fémur izquierdo que se había artrodesado con anterioridad.

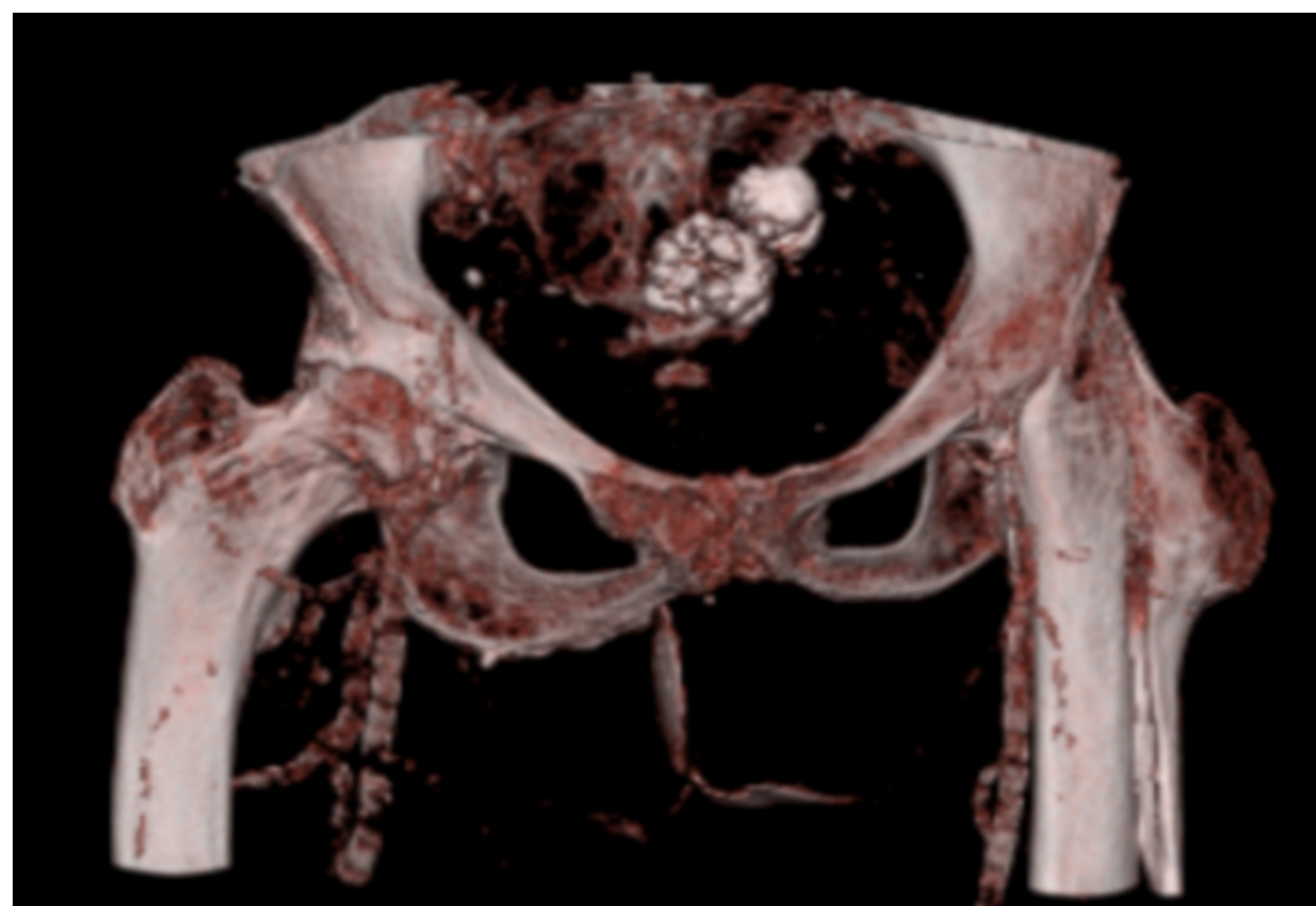


Figura 1. Reconstrucción TAC.

## RESULTADOS

Se decidió realizar tratamiento quirúrgico de la fractura, consistente en reducción abierta y osteosíntesis con tornillos y cerclajes. El control radiográfico fue adecuado.

No se produjeron complicaciones perioperatorias y la paciente presentó buena evolución clínica, recuperando la funcionalidad que presentaba previamente.

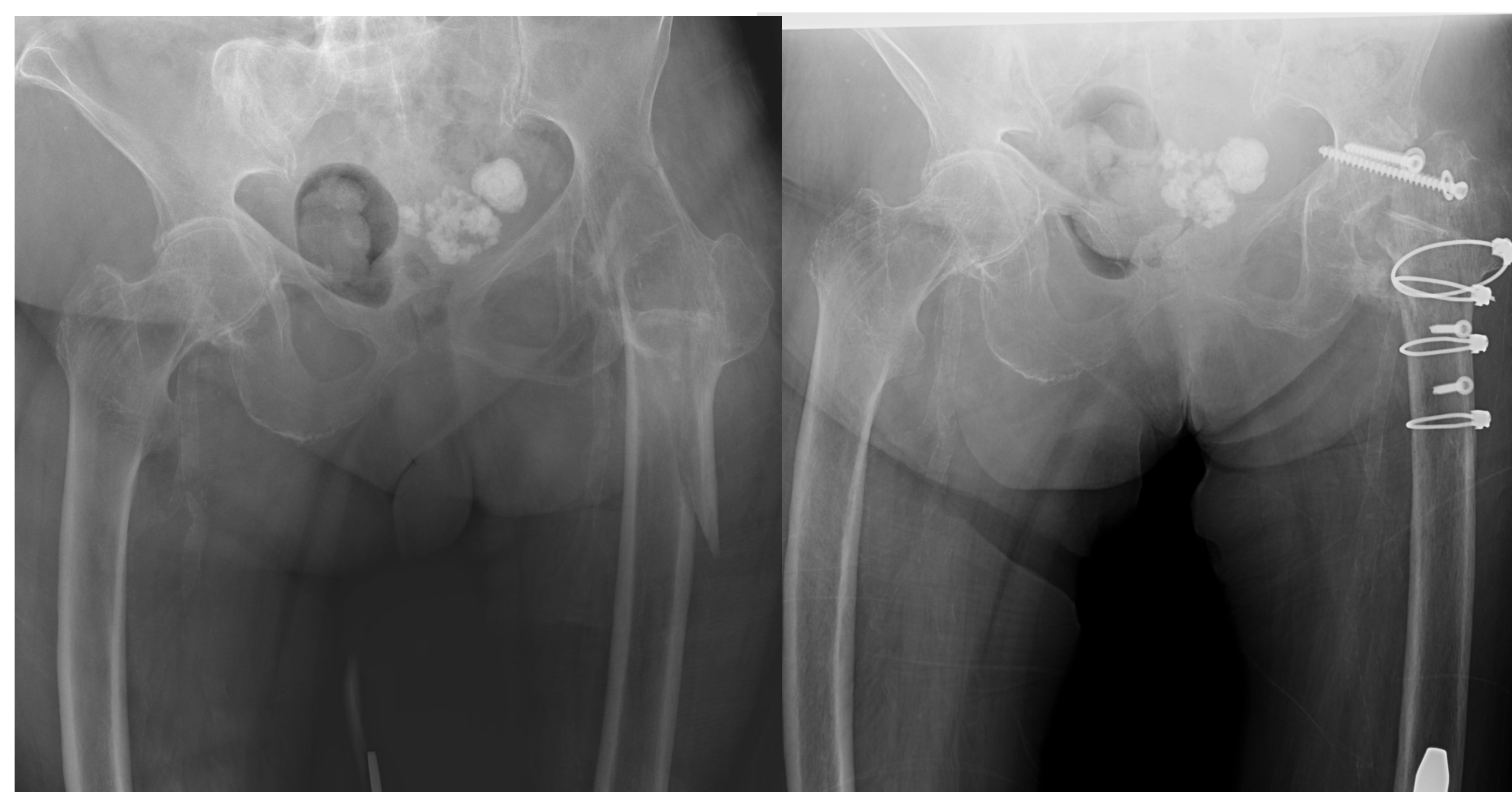

Figura 2. Radiografía Simple AP pelvis-caderas preIQ.

Figura 3. Radiografía Simple AP pelvis-caderas postIQ.

## CONCLUSIONES

- La artrodesis de cadera es un procedimiento quirúrgico en desuso en la actualidad por los progresos en otras técnicas y la disminución de las indicaciones.
- Las complicaciones de dicho procedimiento pueden observarse en nuestros días, pudiendo producirse fracturas en ocasiones difíciles de sintetizar.

